

Frühkastration eines Meerschweinchenböckchens

Frühkastration bedeutet, dass das Meerschweinchenböckchen vor Eintritt der Geschlechtsreife kastriert wird.

Die Frühkastration eines Meerschweinchenböckchens ist von Vorteil, da der kleine Mann bei seiner Mutter und seinen Schwestern bleiben kann, ohne dass die Gefahr besteht, dass er diese deckt.

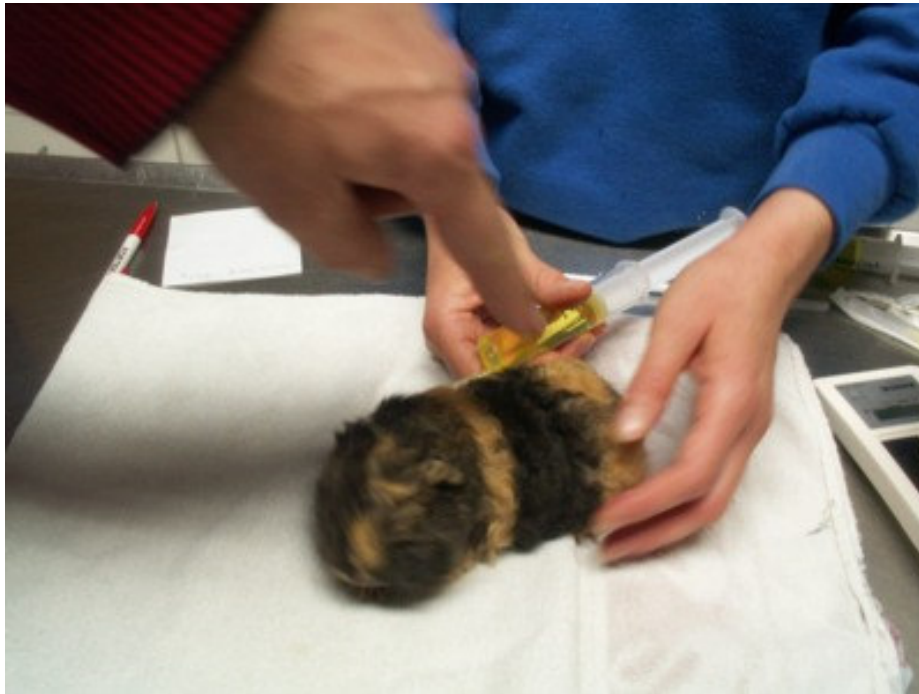Außerdem steckt ein Babyböckchen die Kastration und die Narkose einfach schneller weg.

Vor der Vorbereitung der Kastration wird das Böckchen von Herrn Dr. Heine gründlich untersucht.

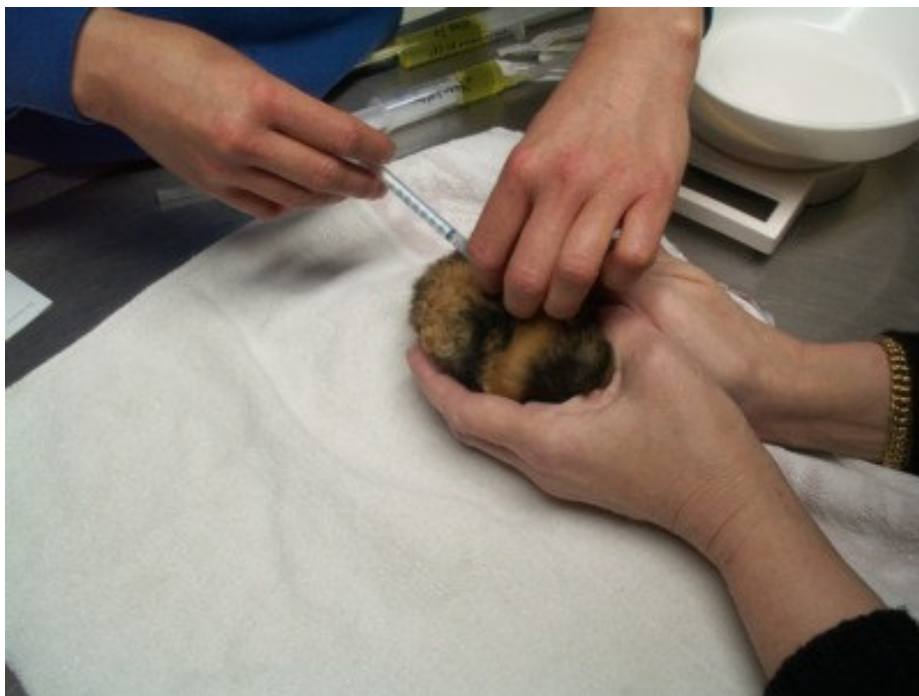
Anschließend bereitet Frau Hunke das kleine Böckchen auf die Operation vor.

Zuerst wird der kleine Bock genau gewogen. Das Gewicht des Tieres ist für die Dosierung der Medikamente wichtig. Dieser kleine Bock wiegt 203 g.

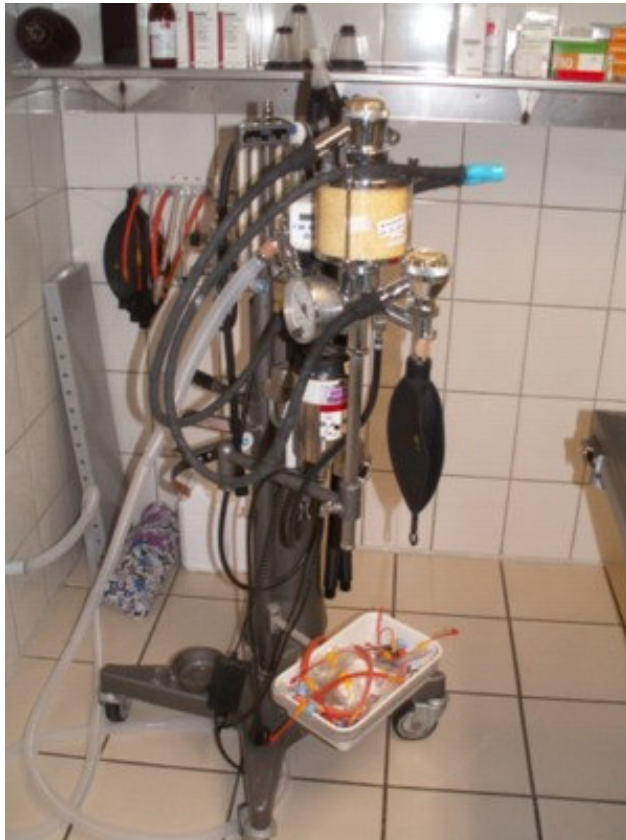



Auf diesem Bild sehen wir Frau Hunke, wie sie dem kleinen Böckchen eine Injektion aus 2,5 ml Aynin und 2,5 ml Glukose 5% und 5 ml isotonische Kochsalzlösung verabreicht. Aynin schützt die Leber, die Glukose und die Kochsalzlösung dienen der Flüssigkeitszufuhr, um den Kreislauf des Tieres zu stärken.



Die nächste Injektion besteht aus Baytril, einem Antibiotikum, das eine spätere Infektion der Wunden verhindern hilft.



Hier sehen wir das Inhalationsnarkosegerät.

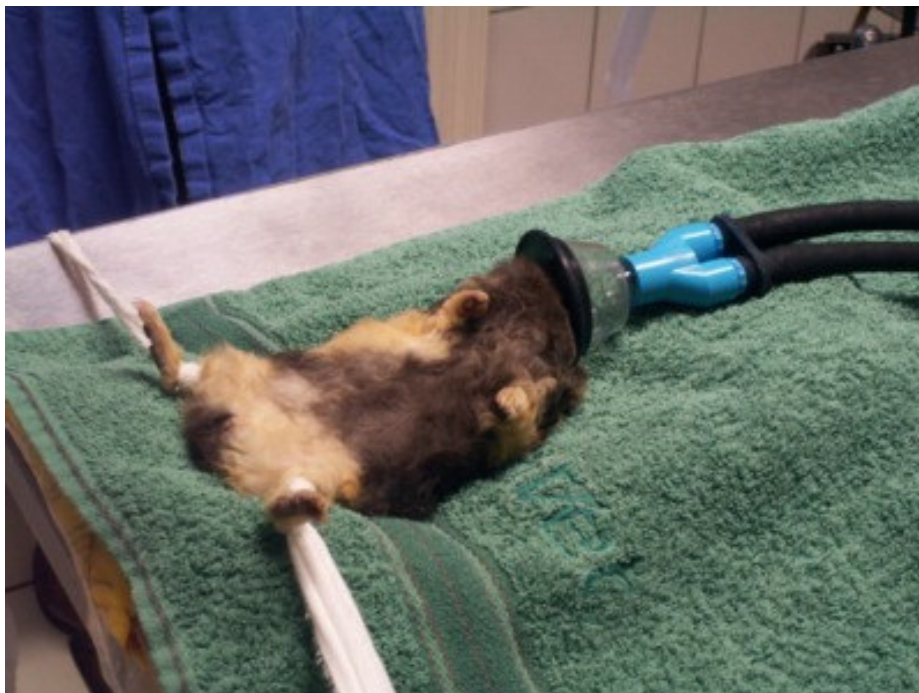Die Inhalationsnarkose ist eine besonders schonende Methode, um ein Meerschweinchen schlafen zu legen.



Um das Schweinchen nicht in Panik zu versetzen, wird es in einen durchsichtigen Behälter gesetzt. Hier wird jetzt langsam die Narkose eingeleitet. Es handelt sich bei dem Narkosemittel um Isofluran, das hier durch einen Schlauch in den Kasten strömt.



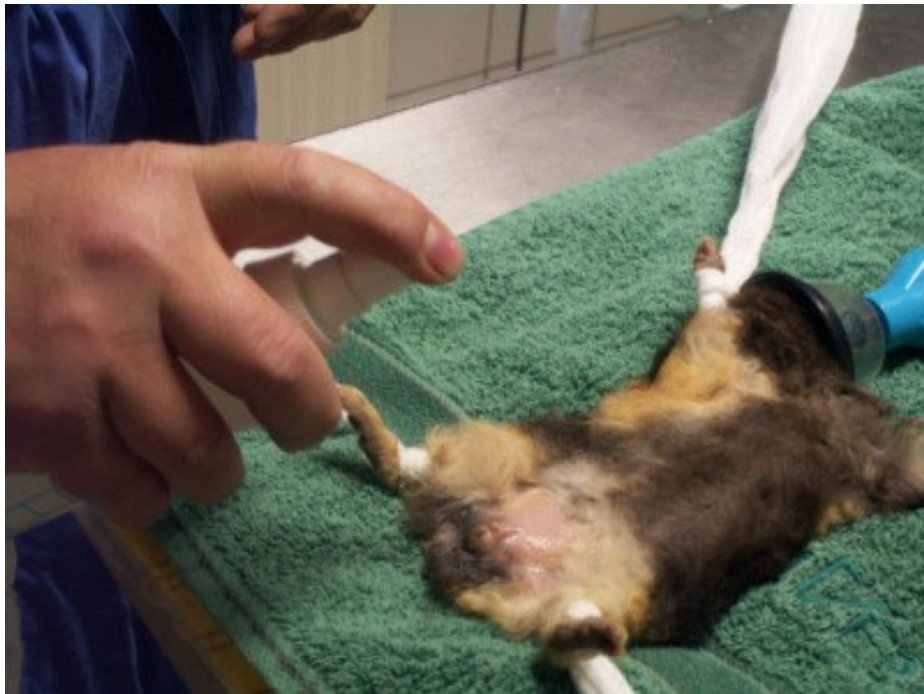Wenn das Schweinchen eingeschlafen ist, kommt es auf ein steriles Tuch, unter dem ein Wärmekissen liegt, damit das Tier während der OP nicht auskühlt. Erst jetzt bekommt das Tier von Herrn Dr. Heine die Narkosemaske über den Kopf gestülpt.



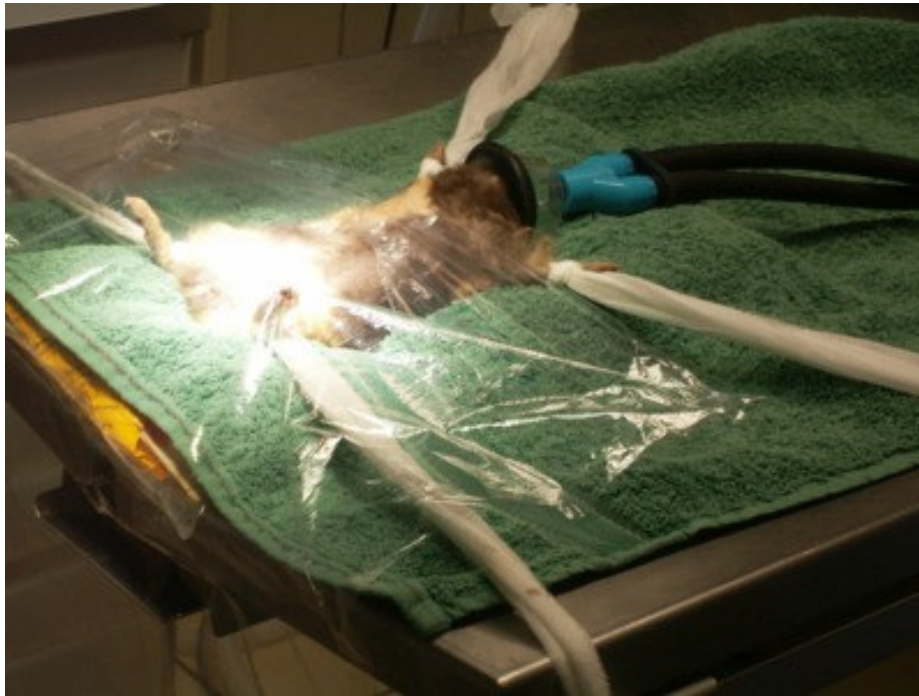Die Beinchen werden vorsichtig mit Verbandstoff am Tisch fixiert.



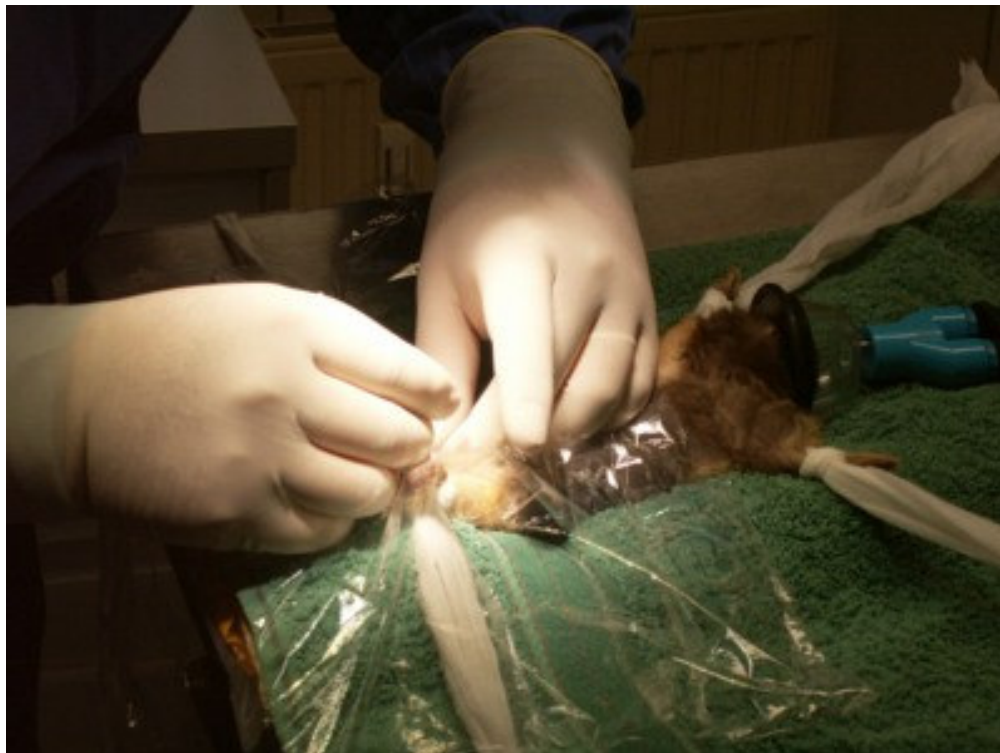Hier rasiert Frau Hunke den OP-Bereich sorgfältig. Sauberkeit und sterile Behandlung ist von größter Wichtigkeit, um dem Tier einen späteren Kastrationsabszeß zu ersparen!



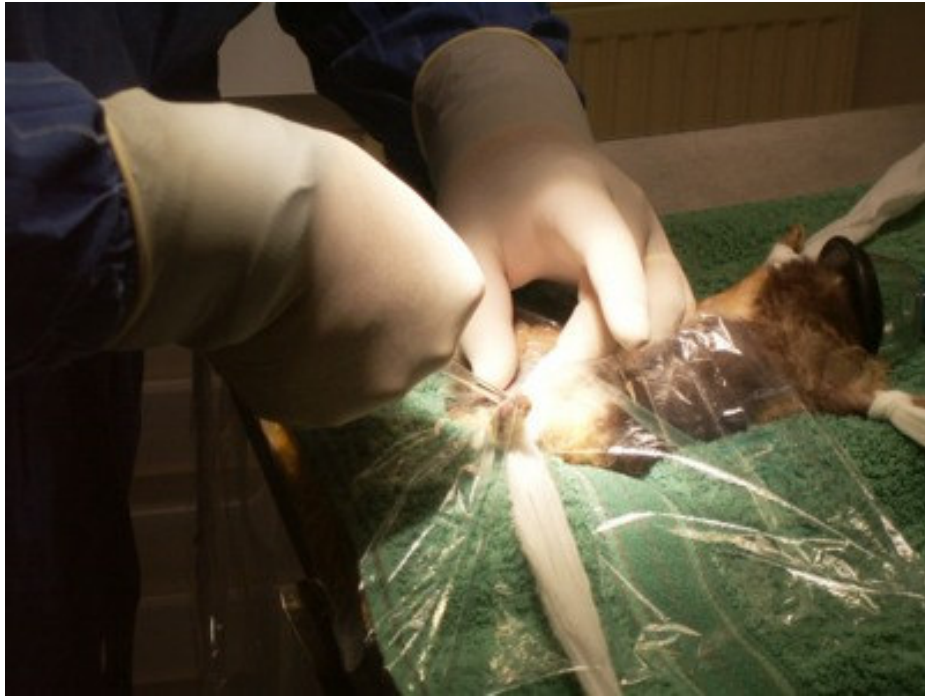Hier wird der OP-Bereich sterilisiert.



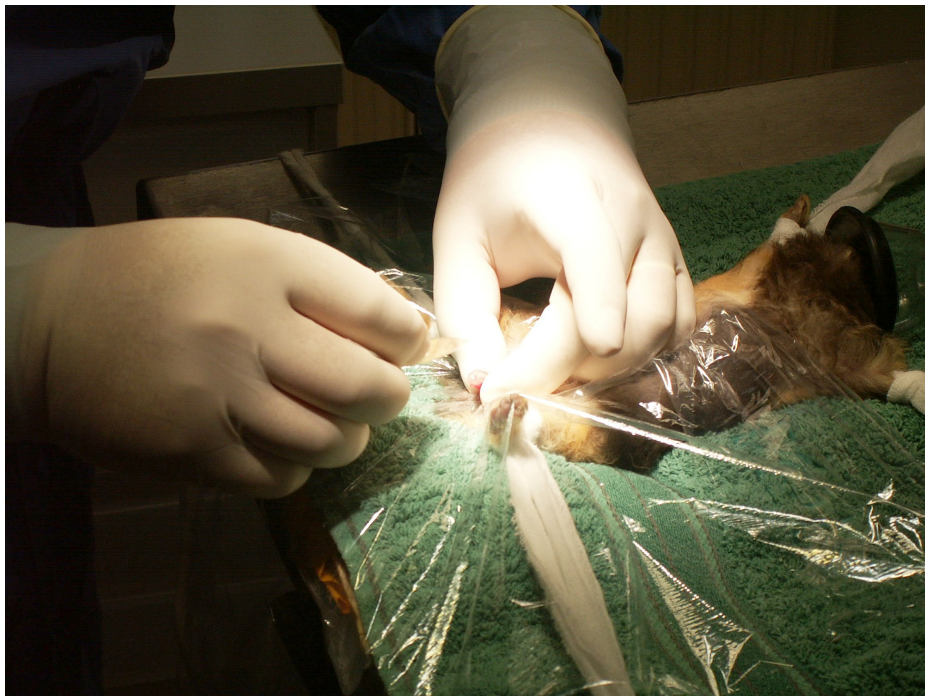Anschließend wird der OP-Bereich mit Klarsichtfolie abgedeckt, die mit Adhaesive-Spray auf diesem Bereich fixiert wird.



Nun erfolgt die eigentliche Operation. Herr Dr. Heine hat sich zwischenzeitlich in die äußerst kleidsame sterile OP-Kleidung einhüllen lassen. Mit einem Skalpell ritzt er die Haut im Bereich des Hodens durch die Klarsichtfolie hindurch auf.

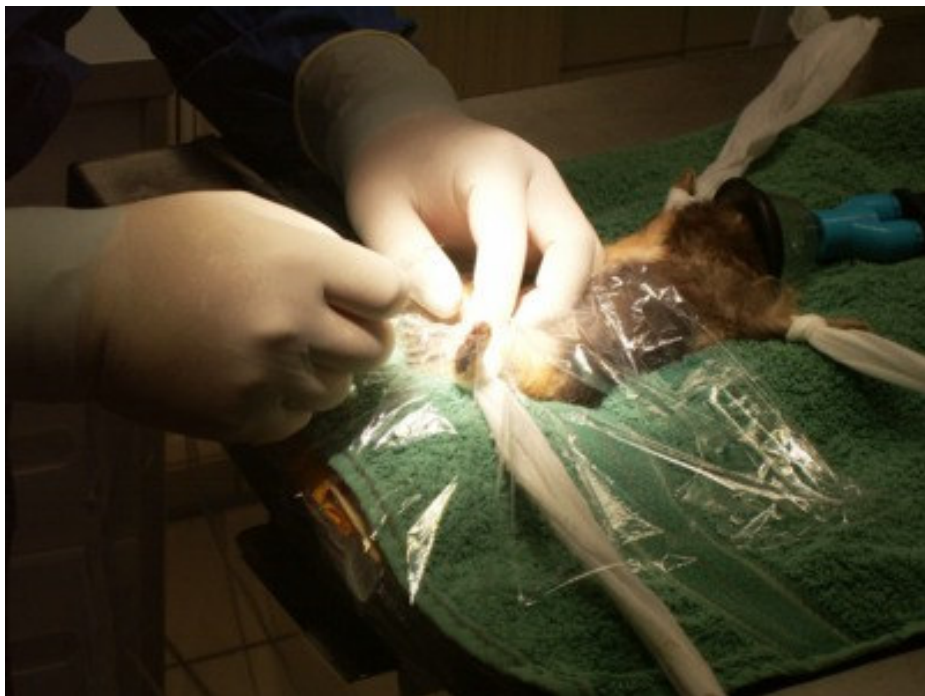

Mit einer Klemme oder einer Pinzette werden die Hoden durch den Hautschnitt nach außen gezogen. Die Hoden müssen dabei aus dem Bauchraum nach unten gedrückt werden, weil sie bei einer Frühkastration noch nicht in den Hodensack abgestiegen sind.

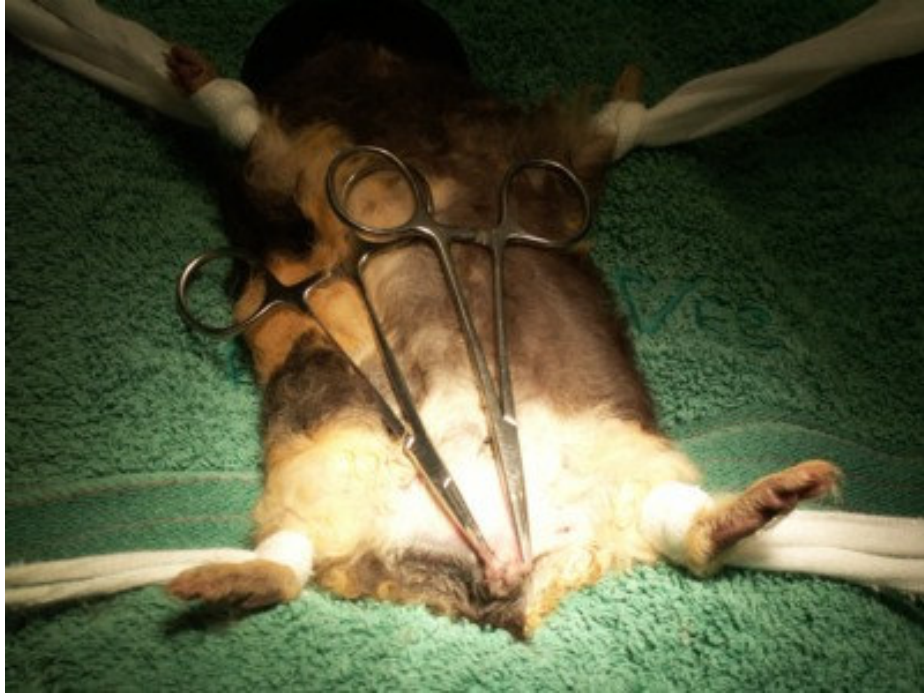



Mit PGA- oder PGS-Fäden wird der Samenstrang abgebunden. Wichtig ist die Verwendung einer dieser Fäden, um eine spätere Infektion zu vermeiden. Es handelt sich bei diesen Fäden um ein resorbierbares Nahtmaterial, das sich bei den Meerschweinchen als sehr gut verträglich erwiesen hat.

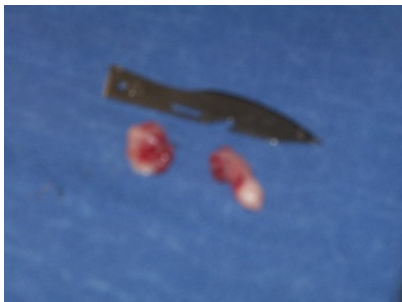


Mit dem zweiten Hoden wird in gleicher Weise verfahren.

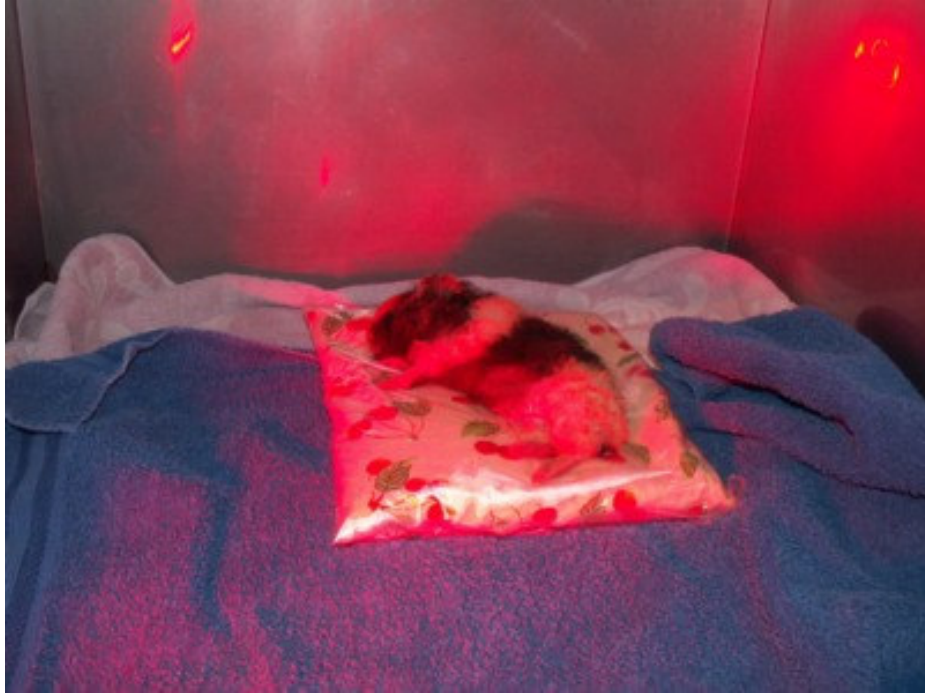

Nachdem beide Hoden entfernt wurden, können die Wunden wieder verschlossen werden. Hierzu benutzt Herr Dr. Heine Klemmen, mit denen er die Wundränder zusammenfügt. Durch das körpereigene Fibrin verkleben die beiden Wundränder innerhalb von einigen Minuten miteinander. Durch diese Methode wird dem Tier das Vernähen der Wunde erspart. Diese Nähte sind oft Auslöser von Kastrationsabszessen, die sich bei herkömmlicher Verfahrensweise auf über 20 % bei den Meerschweinchen belaufen. Durch diese neue Methode ist nach unserer Erfahrung die Gefahr eines Abszesses auf unter 2 % gesunken.

Zu dieser Zeit wird dem Böckchen bereits die Narkosemaske abgenommen.



Hier zum Größenvergleich die beiden Hoden eines Babyböckchens von ca. 200 g Körpergewicht zu einer Skalpellklinge.



Sind die beiden Wundränder verklebt und die Klemmen entfernt und Aluspray zur Wundabdeckung auf dem Operationsbereich gesprüht, kommt das Bökkchen in den Aufwachraum, wo es unter einer Rotlichtlampe und auf einem Wärmekissen schon nach spätestens einer Stunde wieder wach ist.

Die Fotos wurden erstellt mit freundlicher Genehmigung von Herrn Dr. Manfred Heine, Tierklinik Dres. F. Mergenthal und. M. Heine, 28832 Achim, Borsteler Landstraße 10, Tel. 04202/2121

Autorin: Janne-Dore Fröhling